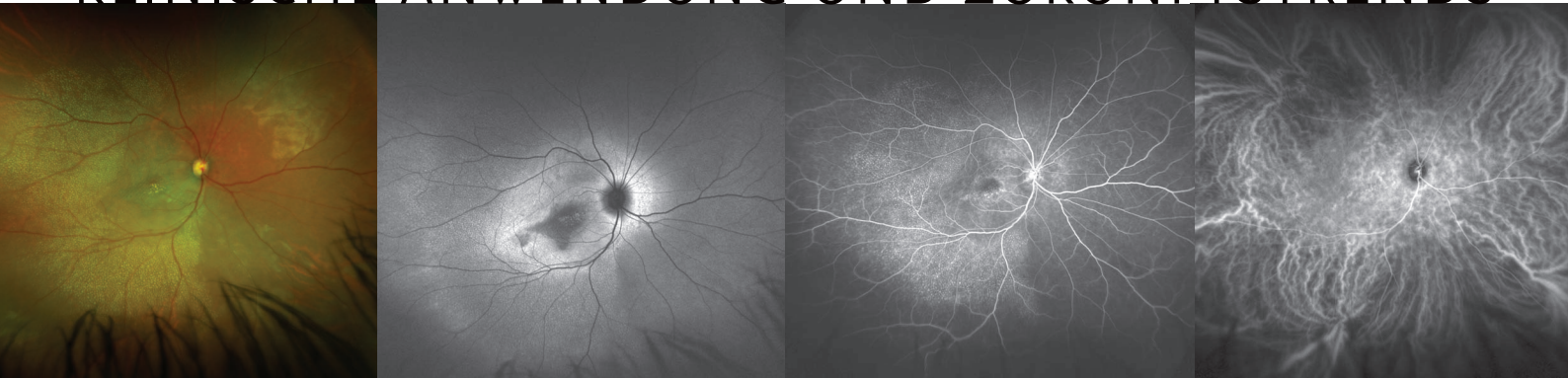


# optomap

## KLINISCHE ANWENDUNG UND ZUKUNFTSTRENDS



**Ein umfassender Review veröffentlicht in der Zeitschrift „Retina“, beschreibt wie die Ultra-Weitwinkel-Technik (UWF) sich zum Standard der klassischen Bildgebungsverfahren für viele Erkrankungen entwickelt und neue Anwendungen in Klinikalltag und Forschung findet, etwa im Bereich der Früherkennung und Telemedizin.**

**optomap** erleichtert die nicht-mydratische Erfassung von 200°-Aufnahmen der Netzhaut. Im Laufe des letzten Jahrzehnts verbesserte UWF unsere Erkenntnis der Bedeutung der peripheren Retina und ihres Gefäßsystems in Zusammenhang mit vielen Erkrankungen. Multi-modale Aufnahmen können erfasst werden, darunter Farbaufnahmen (rot und grün), Fundus-Autofluoreszenz (**optomap af**), Fluoreszenz-angiographie (**optomap fa**) und Indocyaningrün-Angiographie (**optomap icg**).

**optomap** Farbaufnahmen wurden in verschiedenen Studien validiert, mit dem Ergebnis, dass die Sensitivität und Spezifität vergleichbar sind mit herkömmlichen Netzhautaufnahmen, jedoch zusätzliche Informationen über den Gesundheitszustand der Peripherie gewonnen werden können. Diese Vorteile wurden für Telemedizinprogramme, diabetische Retinopathie, Netzhautrisse und Foramina, pädiatrische Netzhauterkrankungen, Myopie, okuläre Onkologie, entzündliche Erkrankungen und einer Vielzahl von vaskulären und erblichen Netzhauterkrankungen ausgewertet.

Der klinische Nutzen von **optomap af** wurde kürzlich in Studien deutlich, die die hohe Prävalenz von Veränderungen in der peripheren Autofluoreszenz bei AMD, Uveitis, retinalen Dystrophien und zentral seröser Chorioretinopathie (CSC) aufzeigen.

#### Referenzen:

<sup>1</sup> Nagiel et al ULTRA-WIDEFIELD Fundus IMAGING a review of Clinical applications and Future trends retina 2016

*„Mit hochinteressanten neuen klinischen Anwendungen am Horizont wird sich die UWF-Bildgebung zum klinischen Standard entwickeln, nicht nur für diagnostische Zwecke, sondern auch für die Früherkennung, Telemedizin und vielleicht sogar für die Behandlung.“*

RETINA 2016<sup>1</sup>

**optomap fa** erwies sich gegenüber ETDRS als überlegen und zeigte angiographische Veränderungen in zahlreichen Studien bei Augen mit diabetischer Retinopathie. Weiterhin zeigten sich Vorteile bei Patienten mit retinalem Venenastverschluss (VAV), Sichelzellanämie, Antiphospholipid-Antikörper-Syndrom, beta-Thalassämie, Takayasu-Arteriitis, Muskeldystrophie, Susac-Syndrom, HELLP, Netzhautablösung, Myopie, Retinopathia praematurorum (RPM) und onkologischen Erkrankungen.

Jüngere Studien von **optomap icg** zeigen ihren diagnostischen Nutzen bei verschiedenen Erkrankungen, darunter zentrale seröse Chorioretinopathie (CSC), Uveitis und altersbedingte Makula-Degeneration (AMD).

Erfahren Sie, wie **optomap** Ihnen bei der Behandlung Ihrer Patienten helfen kann.

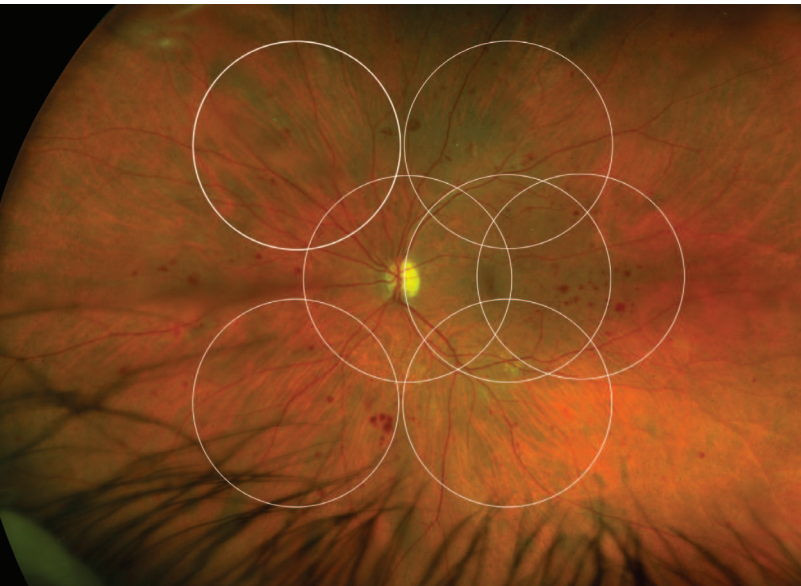
Für weitere Informationen rufen Sie uns bitte unter **0800 7236805 (D)** oder **0800 244886 (A)** an oder schicken Sie eine E-Mail an **ics@optos.com**



A Nikon Company

 **optos**<sup>®</sup>  
Building *The* Retina Company

- In verschiedenen Studien wurden **optomap** Farbaufnahmen von diabetischer Retinopathie mit der klinischen Untersuchung, zwei-Feld- und sieben-Standardfeld-Photographie verglichen. Die meisten Studien, in denen UWF mit herkömmlichen Fotografien verglichen wird, gelangten zu dem Schluss, dass Empfindlichkeit und Spezifität ähnlich sind, dass jedoch die UWF-Bildgebung zusätzliche Informationen über die Peripherie bietet.
- In einer weiteren retrospektiven Studie wurde festgestellt, dass bei mehr als 70% der Augen mit AMD periphere Anomalien auf **optomap** und **optomap af** erkennbar sind.
- **optomap fa** erwies sich ETDRS als überlegen und zeigte angiographische Anomalien in zahlreichen Studien an Augen mit diabetischer Retinopathie. Bei Augen mit zentralem retinalem Venenastverschluss scheint UWF FA ein zuverlässiger Modus zur Erkennung von Makulaleckagen und Ischämien zusätzlich zu peripheren Durchblutungsstörungen zu sein.
- Eine weitere Studie an Patienten mit Morbus Behçet ergab, dass mit **optomap fa** eine aktive Vaskulitis zu erkennen ist, die mit anderen Mitteln bei 85% der Augen nicht nachzuweisen ist, was bei 80% der Patienten eine Änderung der Behandlung auslöste.
- UWF-Bildgebung kann in einigen Fällen eine präzisere Dokumentation des Ausmaßes einer Netzhautablösung bieten als eine indirekte Ophthalmoskopie und gibt dem Netzhautchirurgen eine effiziente Möglichkeit an die Hand, die Ergebnisse chirurgischer Eingriffe zu erfassen und Patienten bezüglich ihrer Erkrankung zu beraten.
- Die **optomap**-Bildgebung stellt eine alternative Methode zur Dokumentierung pädiatrischer Netzhauterkrankungen bei ambulanten Patienten dar, wobei unter bestimmten Umständen die Notwendigkeit einer Untersuchung in Vollnarkose umgangen werden kann.
- Bei Verwendung von **optomap af** stellten Pang et al fest, dass bei 57% der Patienten mit CSC periphere Autofluoreszenzveränderungen vorlagen, die mit Hilfe einer klinischen Untersuchung nicht zu erkennen waren und dass bei 49% der Patienten Auffälligkeiten bestanden, die auf frühere oder gegenwärtige Flüssigkeitsbewegung von der Makula in die untere Peripherie schließen ließen.
- **optomap icg** zeigte das Vorhandensein verstopfter Aderhautgefäße vom hinteren Pol zu den Vortexvenenampullen bei mehr als 80% der Patienten mit CSC.
- Gegenwärtig wird **optomap** aufgrund des vergrößerten Sichtfeldes und der multimodalen Möglichkeiten zunehmend für die UWF-Bildgebung von Netzhaut- und Aderhautläsionen eingesetzt.
- Im Laufe der vergangenen 10 Jahre war die Optos Kamera Gegenstand zahlreicher technologischer Verbesserungen und wurde zunehmend im klinischen Rahmen effektiv eingesetzt. Optos führte einen stereographischen Projektions-Software-Algorithmus ein, um die periphere Verzerrung zu korrigieren und Abbildungen zu erzielen, bei denen bei jeder Exzentrizität die gleiche Winkelbeziehung erhalten bleibt. Die Genauigkeit der mit dieser Software durchgeführten Messungen wurde bei Patienten validiert, die prothetische Implantate bekannter Größen trugen.



**optomap** Farbaufnahmen von diabetischer Retinopathie zeigen sowohl den Bereich, der durch eine ETDRS 7-Standardfeldaufnahme erfasst wird, als auch die peripheren Läsionen, die dabei nicht erkannt werden würden.

Optos GmbH  
Telefon (DE): (0)800 72 36 805  
Telefon (AT): (0)800 24 48 86  
Email: ics@optos.com